Bone

[위팔뼈, Humerus]

< Posterior view >

< Anterior view >

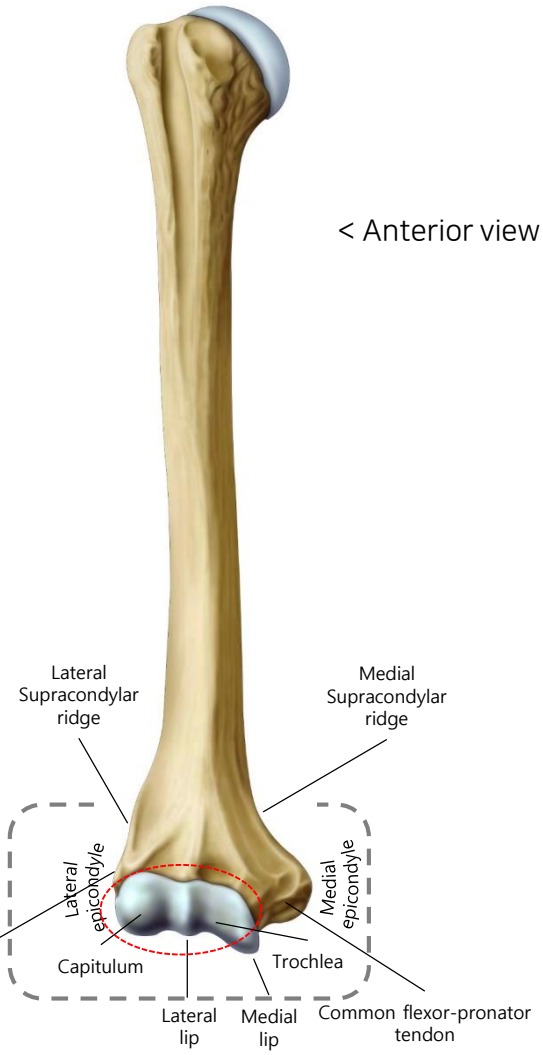

· 내측상과 (Medial epicondyle)

- 상완골 원위단의 몸 쪽 융기
- 외측상과(Lateral epicondyle) 보다 크며, 원회내근(Pronator muscle)의 부착점을 제공한다.

· 외측상과 (Lateral epicondyle)

- 상완골 원위단의 가 쪽 융기
- 주근(Anconeus muscle), 회외근(Supinator muscle)의 부착점을 제공한다.

· 주두와 (Olecranon fossa)

- 상완골 원위단의 후면에서, 내측상과와 외측상과의 중간 지점에 있는 오목한 부분
- 척골(Ulna)의 주두돌기(Olecranon process)와 결합한다.

· 소두 (Capitulum)

- 상완골 원위단의 외측상과 쪽에 있는 융기
- 소두의 볼록한 면이 요골두(Radius head)의 오목한 면과 결합하여 관절을 형성한다.

· 활차 (Trochlea)

- 상완골 원위단의 내측상과 쪽에 있는 도르래 모양의 융기
- 안쪽융기(Medial lip)가 가측융기(Lateral lip)보다 더 측면으로 돌출되어 있으며, 중간에 약간 패인 활차고랑(Trochlear groove)이 있다.
- 척골(Ulna)의 주두돌기(Olecranon process)와 결합하여 관절을 형성한다.

© 2020. MustMove. All rights reserved.